Unerwünschte Arzneimittelwirkung von Chemotherapie

Persönliche Daten

Name: Birgit Meisen / Anke Steigers

Alter: 56 J.

Geburtsdatum: 15.05.1965

Größe: 1,75 m

Gewicht: 54,5 kg

Aktuelle Anamnese

Ich habe sehr schlechte Laune. Ich habe die Entscheidung getroffen, hierher zu kommen weil ich mich wirklich erschöpft fühle.

*Denken Sie, dass **es** eine bestimmte Ursache für die Beschwerden **geben könnte?** Seit wann sind Sie so?*

Warum wurde ein orangefarbener Fleck auf meinen Papieren angebracht?

Dies ist ein Zeichen, das durch den Schweregrad der Patienten bestimmt wird.

Schmerzen

- Seit 2 Wo.

Vor 4 Wochen wurde bei mir Lymphknoten entfernt und biopsiert. Ibu bringt manchmal Linderung.

Was für eine Operation war das? Warum wurde Lymphknoten entfernt werden? Wo wurden die Lymphknoten entfernt?

- Plötzlich aufgetreten
- Persistierend
- Progredient
- Diffus **im linken Inguinalbereich**
- Ausstrahlung **in den Rücken** und gleichzeitige Rücken- und Beinschmerzen

Sie strahlen oben und unten aus.

- Krampfartig

- 6/10 morgens nachts **bei Hinlegen stärker**

Also wenn ich kein Ibu einnehme, dann 6/10 und wenn ich eine Tablette nehme 3

- Auslöser: nachts **beim linksseitigen Hinlegen** (Nachts sind die S im Rücken!)
- Bewegungsabhängig
- Juckreiz am li. Leistenbreich

Ich habe Ibuprofen 600 eingenommen, seit gestern Abend.

Wunde

- Li. Leiste
- Gerötet, geschwollen?

Sind Ihnen in diesem Operationsbereich Hautveränderungen aufgefallen? Gibt es Rötungen oder Schwellungen?

Die Wunde sieht nicht geheilt aus.

Dyspnö

- Nur belastungsabhängig
- In Ruhe keine
- Seit 4 Wo.
- Ab und zu
- plötzlich

Vor 4 Wo. LK-entfernung

Vor 2 Wo. Chemotherapie wegen Melanom

Bei mir wurde Chemotherapie vor 2 Wochen verabreicht, kann die Chemotherapie die Ursache meiner Beschwerden sein?

*Das kann sein, wir müssen jedoch andere mögliche Ursachen ausschließen. Eine Chemotherapie **verstört** nicht nur kranke oder krebsartige Zellen sondern die gesunde Zellen. Dies kann zu einigen Komplikationen führen.*

Nausea

- Persistierend
- Ohne Emesis
- Seit 2 Wochen

Epistaxis

- Seit 2 Wo.
- Jede 2 Tagen oder 4 mal in der letzten Wo. oder nach der Chemotherapie

- Spontan
- Jedes Mal **15 min**

Gestern war meine Kisse blutig. Kann es auch Nebenwirkungen sein?

*ja leider sind diese Beschwerden nach der Chemotherapie aufzutreten. Nach diesem Gespräch nehmen wir eine Blutprobe, **um zu überprüfen**, ob Ihre Blutzellen in gutem Zustand sind.*

Fatigue

- Seit 2 Wo.

Warum habe ich Müdigkeit? Was können Sie für mich machen? Können Sie durch Laboruntersuchungen wissen, warum habe ich diese Abgeschlagenheit und diese Nasenbluten auch?

*Ich verstehe Sie sehr gut. Sie befinden sich in einem schwierigen Prozess. Wir finden **den Grund** für Ihre Beschwerden. Bitte versuchen Sie ruhig zu bleiben.*

Dysphagie

- Brennend

Fieber –

Schüttelfrost –

Synkope –

KS –

Beinödem –

Herzrasen –

Brustschmerzen –

Mein HA war im Urlaub, deswegen bin ich zu Ihnen gekommen.

Sie haben gut gemacht, in dem Sie ins Krankenhaus gekommen sind. Vielen Dank für Ihr Vertrauen

Wichtige Fragen

1. Wie wurde bei Ihnen ein Melanom festgestellt?
2. Haben Sie in den letzten 2 Wochen **Beinschwellung/Wadenschmerzen** bemerkt?
3. Brustschmerzen?
4. Haben Sie **Wind- oder Gasabgang**?

5. Haben Sie Blutungen beim Zähneputzen?
6. Haben Sie die Ergebnisse/ Entlassungs-/ Arztbrief dabei?
7. Haben Sie Ihr Chemotherapieschema dabei?
8. Wie heißt Ihr HA/Onkologe?
9. Haben Sie Wundsekret bemerkt?
10. Haben Sie bemerkt, ob die Wunde wärmer ist?
11. Haben Sie irgendwelche Hautverfärbungen in der Leiste bemerkt?
12. Haben Sie Blutergüsse auf den Extremitäten?

Vegetative Anamnese

- Fieber +-
- Ich fühle mich warm, aber ich habe es nicht gemessen.
- Inappetenz + seit 2 Wo.
- Gewichtsverlust + ca. 4 kg/8 oder 2 Wo.
- Dyssomnie + wegen Schmerzen seit 2 Wo.
- Todesangst
- Dunkler Urin?

Gynäkologische Anamnese

Menopause seit 3 J.

Vorerkrankungen

MM (ED vor 2 Mo./8 Wo.) am **li. Oberschenkel** durch eine Biopsie

Letzte/erste Chemotherapie **vor 2 Wo**.

Ich habe eine Chemotherapie bekommen und ich habe in 2 Wo. wieder eine Chemotherapie.

Schwarzer Hautkrebs, wissen Sie, was es ist? Den Arztbrief habe ich nicht.

*ja natürlich ich weiß das, wir sagen das Malignes Melanom. Ich bin sicher, dass Sie **den Krebs** gut **bekämpfen** werden.*

Voroperationen

Z.n. Osteosynthese (Antebrachium-Frak. li.) vor 10 J.

Ja ich hatte mein Arm gebrochen und die Bruch wurde mit Platten behandelt und dann wurden die Platten auch entfernt.

Z.n. LK-Entfernung li. Leiste vor 4 Wo.

Medikamente

- Ibuprofen 400/600 mg Tbl. 1-1-1-(1)
- Haldol/Haloperidol 5 o/Trpf. b.B/ 4 mal tgl. gegen Nausea

Ich nehme Haloperidol fast regelmäßig.

Allergien

keine bekannt

Noxenanamnese

C2: Wein gel. 1-2 Gl.

Tabak- und Drogenkonsum wurden verneint.

Familienanamnese

Vater: t mit 75 J. an Bronchial-CA

Mutter (69 J.): Z.n. Apoplex, Hemiplegie, auf Rollstuhl angewiesen

Sie hat einen Hirnschlag, was ist das? Warum hat sie eine halbseitige und nicht vollständige Lähmung?

wahrscheinlich hat sie eine Durchblutungsstörung des Gehirns erlitten. Diese Lähmungen hängen mit dieser relevanten Gehirnregion zusammen. ***Eine schwere Situation das tut mir leid.***

Schwester 1: gesund, kümmert sich um die Mutter
Schwester 2: Darmpolypen, Reizmagensyndrom

Sozialanamnese

AU (wissen Sie, was AU ist?)

früher Fachangestellte im Einwohneramt/Bäckerin

Verheiratet, wohnt mit der Familie

1 Tochter (19 J., schwanger, viel Stress darüber)

Stress wegen viele Behandlungen und schwangerer Tochter

Wie schön! Sie werden bald Großmutter sein.

Impfung: vollständig geimpft

Ich habe Angst vor Melanom. Der Arzt meines Vaters hat ihm gesagt, positiv zu denken. Jedoch ist er gestorben und positives Denken hat ihm nicht geholfen. Was würden Sie für mich machen?

Neben der körperlichen Gesundheit ist auch die geistige Gesundheit sehr wichtig, also geben Sie bitte nicht auf, positiv zu denken, wir werden unser Bestes tun, damit es Ihnen wieder gut geht.

Soll ich hier bleiben?

für weitere Untersuchungen und Behandlung ja

Was sind die bildgebenden Untersuchungen für mich?

Zuerst machen wir eine Ultraschalluntersuchung und eine Röntgenaufnahme des Brustkorbs.

Wie ist die Prognose von dem schwarzen Hautkrebs, werde ich Tod wie mein Vater?

Ich bin eigentlich kein Onkologe und habe sehr wenig Erfahrung mit dieser Krebserkrankung. Machen Sie sich keine Sorgen. Wir finden eine Lösung für Ihre aktuellen Beschwerden, bis zu Ihrer nächsten ***Chemotherapie-Sitzung.***

Warum habe ich Nasenbluten? Könnten auch Blutungen aus den Ohren kommen?

Es geht um die Anzahl der Blutkörperchen.

Gibt es Hoffnung für mich? Könnten Sie mich retten? Kann ich Ihnen glauben?

„So lange man atmet, gibt es auch Hoffnung“

„Lassen Sie den Kopf nicht hängen“

Verdachtsdiagnose

U.A.W. von Chemotherapie

Pan**zyto**penie (Unerwünschte Arzneimittelwirkung)

Differenzialdiagnose

- ACS
- LAE
- TVT
- Malignes Melanom mit Lungen- und Knochenmetastase
- Wundentzündung/Wundheilungsstörung

Diagnostik

- KU, EKG
- Labor:
    - Gr. BB
    - Entzündungsparameter (CRP, BSG ggf. PCT)
    - Leber- und Nierenwerte
    - Herzmuskelenzyme
    - D-Dimere
    - Gerinnungsparameter
    - LDH
    - E-lyte (Ca, P)
- Sono-Inguinal/Abd.
- FKDS des li. Bein
- Rö. Thorax
- ggf. CT Thorax und Abdomen
- **ggf. PET-Scan**

Therapievorschläge

1. Stationäre Aufnahme
2. Isolation
3. Intravenöser Zugang
4. Symptomatische Therapie (Antiemetika, Analgetika)
5. Flüssigkeitszufuhr
6. O2-Gabe fall SpO2< 92%

7. Onkologisches- , Chirurgisches- und Psychoonkologisches Konsil

Warum hat die Pat. Schmerzen?

Als Wundheilungsstörung bezeichnet man **einen verzögerten bzw. atypischen Ablauf der Wundheilung**. Wundheilungsstörungen können durch systemische und lokale Faktoren bedingt sein.

Exsudative Phase (Entzündung und Resorption): Tag 1–4

- Nach kurzer Vasokonstriktion primäre Blutstillung **durch Thrombozytenaggregation** und **Fibrinagglutination**
- Vasodilatation mit Invasion von Leukozyten
- Bildung von Wundsekret aus Blut und Lymphe

Proliferative Phase (Granulation): Tag 2–16

- Granulationsgewebe entsteht durch Makrophagen, Fibroblasten, Angioblasten und Keratinozyten

Reparative Phase (Epithelialisierung): Tag 5–25

- Ausreifung des Bindegewebes, Abschließen der Epithelialisierung
- Kontraktion durch Wasserverlust
- Hautanhangsgebilde können nicht ersetzt werden
- Melanozyten sind nicht regenerierbar, daher bleibt das neu entstandene Gewebe hell

Warum hat die Pat. Dyspnö?

A.e. LAE/ Anämie

Warum hat die Pat. Epistaxis?

Wegen der Thrombozytopenie (Im Rahmen der Chemotherapie)

verminderte Anzahl von Blutplättchen

Blutplättchenmangel

Warum hat die Patientin ein brennendes Gefühl beim Schlucken?

Mukositis ist eine Schleimhautentzündung, insbesondere der Mucosa des Verdauungstraktes.

Sie tritt häufig im Rahmen einer Chemo- oder Strahlentherapie auf und kann den gesamten Verdauungstrakt betreffen.

Der typische Chemotherapie-Ablauf erfolgt **in Zyklen**. Das bedeutet, dass der Patient **in regelmäßigen Abständen** Zytostatika erhält.

Warum hat sie 4 kg an Gewicht verloren?

Wegen Nausea

Wegen Kachexie (aufgrund von chronischer Entzündungen)

Ist malignes Melanom gefährlich?

bösartiger **früh metastasierender** Tumor

Wohin metastasiert Melanom?

durch die Blut oder durch die Lymphe

Hämatogen in die Haut, Lunge, Leber, Gehirn, Nieren und Knochen.

Kennen Sie andere Hauttumoren?

- BCC (Basal**zell**karzinom), weißer Hautkrebs
- SCC (Plattenepithelkarzinom)
- MCC (Merkelzellkarzinom)

Was ist der Unterschied zwischen MM und BCC?

BCC metastasiert sehr selten.

MM hingegen ist früh metastasierend.

Was ist CIS (Karzinoma in Situ)?

Präinvasiv

Basalmembran intakt

auf das Gewebe ihres Ursprungs **begrenzte** Karzinome

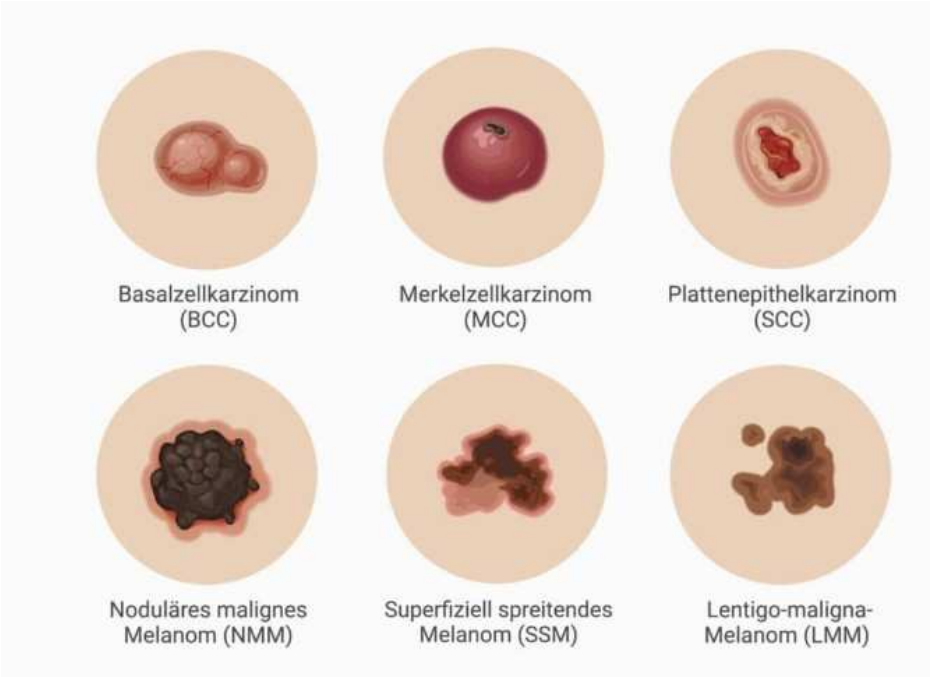

Antebrachium : Unterarm

Ist Ibuprofen genug für die Schmerzen?

Nein

Welche Schmerzmittel sollten verabreicht werden?

Opioid (Morphin, Buprenorphin, Codein)

Warum nimmt die Pat. Haldol?

Neuroleptika, Antiemetika, Antidepressiva
Antipsychotikum

Welche NW von Ibuprofen kennen Sie?

- **Gastrointestinaltrakt:** Nausea, Erbrechen, Obstipation, Diarrhö, Appetitlosigkeit, Bauchschmerzen, Meteorismus, gastrointestinale Blutung, Teerstuhl, Hämatemesis, Ulzera in Magen und Darm
- **ZNS:** Kopfschmerzen, Schwindel, Benommenheit
- **Niere:** Flüssigkeitsretention, Ödeme, Hyperkaliämie, Nierenschäden, akutes Nierenversagen
- **Herz-Kreislaufsystem:** Vorhofflimmern, Myokardinfarkt, thrombembolische Ereignisse

- **Leber:** Hepatotoxizität
- Verlängerung der Blutungszeit
- Arzneimittelexanthem

Welche NW von ASS kennen Sie?

- Reye-Syndrom
- Analgetikaasthma

Das Reye-Syndrom ist eine akute Enzephalopathie, die oft 3 bis 5 Tage nach einer Infektion des oberen Respirationstraktes und Einnahme bestimmter Medikamente.

Kleinzellige Bronchialkarzinom SCLC, das ca. 20% aller Bronchialkarzinome ausmacht

Das nichtkleinzellige Bronchialkarzinom NSCLC

Der Begriff Schlaganfall bezeichnet einen "schlagartig" auftretenden Ausfall von Gehirnfunktionen. Schlaganfall ist der Oberbegriff für die akute Schädigung von Hirnarealen, die entweder infolge eines Gefäßverschlusses (Hirninfarkt, ischämischer Infarkt) oder durch eine Hirnblutung (hämorrhagischer Infarkt) entsteht.

Halbseitenlähmung

Weil **sich** die Nervenbahnen auf dem Weg **von Großhirn in den Körper kreuzen**, zeigen sich die Symptome in der Regel an der **gegenüberliegenden Körperhälfte**: Ein Kribbeln in der linken Hand kann auf einen Schlaganfall in der rechten Hirnhälfte hindeuten.

Was ist AU?

Arbeitsunfähigkeitsbescheinigung

Für akute Krankheiten und wenn die Arbeit für die Gesundheit schädlich ist

Wer kann eine AU schreiben?

Behandeldender Arzt

Unerwünschte Arzneimittelwirkungen

Toxizität an schnell wachsenden

Geweben:

- Myelosupression
  - **Infektionsanfälligkeit**
  - **Blutungsneigung**
  - **Anämie**
- Magen-Darm
  - **Orale Mukositis**
  - Ösophagitis
  - Enteritis
  - Diarrhö
- Haut
  - **Haarausfall**
  - Exanthem
  - Nagelveränderung

Weiter:

- ZNS: Übelkeit und Erbrechen
- Gonadschädigung
- Nephrotoxisch
- Kardiotoxisch

Warum denken Sie an Metastasen?

Leber-, Lungen- und Knochenmetastase

Wie kann sie nach 2 Wochen von Chemotherapie Metastasen bekommen

Was spricht gegen Entzündung?

Fehlendes Fieber (vlt. Wegen Ibuprofen-Einnahme)

TVT Wells-Score: 2 (1 Punkt Melanom, 1 Punkt für OP)

LAE Wells-Score: 2,5 (1,5 Punkt OP, 1 Punkt Melanom)

1.2. Wells-Score bei tiefer Beinvenenthrombose

Ein weiterer Wells-Score dient als klinisches Assessment zur Abschätzung der Wahrscheinlichkeit des Vorliegens eine tiefen Beinvenenthrombose (TVT).

Kriterium	Punktzahl
Vorliegen einer aktiven malignen Tumorerkrankung (oder in den letzten 6 Monaten behandelt)	1
Umfangsdifferenz des Unterschenkels > 3 cm im Seitenvergleich, 10 cm unterhalb der Tuberositas tibiae gemessen	1
Erweiterte oberflächliche Kollateralvenen auf der betroffenen Seite (keine Varizen)	1
Eindrückbares Ödem auf der betroffenen Seite	1
Schwellung des gesamten Beins	1
Entlang der Venen lokalisierte Schmerzen im Bein	1
Paralyse, Parese oder Immobilisation der unteren Extremitäten	1
Bettruhe für mehr als 3 Tage, oder größere OP in den letzten 12 Wochen	1
TVT-Vorgeschichte in der Anamnese	1
Andere Diagnosen genauso wahrscheinlich	-2

Beurteilung

- < 1 Punkt: geringe Wahrscheinlichkeit einer TVT
- 1-2 Punkte: mittlere Wahrscheinlichkeit einer TVT
- 2 Punkte: hohe Wahrscheinlichkeit einer TVT

Wells-Klassifikation der Lungenembolie	Punkte
Klinische Zeichen einer tiefen Beinvenenthrombose (TVT)	3
Lungenembolie wahrscheinlicher als andere Diagnose	3
Frühere Lungenembolie/TVT	1,5
Tachykardie (Herzfrequenz >100/min)	1,5
Operation oder Immobilisierung innerhalb des letzten Monats	1,5
Hämoptysen	1
Malignom (unter Therapie, Palliativtherapie oder Diagnose jünger als 6 Monate)	1
Interpretation • 0-1: Niedrige Wahrscheinlichkeit • 2-6: Mittlere Wahrscheinlichkeit • >6: Hohe Wahrscheinlichkeit	

Warum EKG?

Kardiotoxisch

Was würden Sie in BB sehen?

- Leukopenie oder Neutropenie
- Thrombozytopenie
- Anämie

Was für Entzündungsparameter? Welche ist besser?

BSG und CRP

CRP ist ein sensitiver und genauerer Indikator für die akute Entzündungsphase als der BSG-Wert.

PCT?

A.e. Sepsis PCT ist sehr teuer und kann nicht bei jedem Patienten bestimmt werden.

Laborbericht:

Panzytopenie

- Leukozyten 2000
- Thrombo 70,000

Warum?

Als Nebenwirkung von Chemotherapie

Knochenmarksuppression (Myelosuppression)

Warum stationäre Aufnahme?

Verbesserung des Allgemeinzustandes

Thrombozytopenie, Neutropenie, Metastase, Ileus, alle sind lebensbedrohlich

Wo würden Sie sie aufnehmen?

Onkologie

Wenn Sie nur ein Bett haben mit 2 anderen Patienten, würden Sie die Patientin aufnehmen?

Nein. Ich warte darauf, dass ein passender Raum frei wird

Andere Verabreichungsformen:

I.v., p.o., s.l., s.c., i.c., i.m., i.a., vag., rec., nasal, intranasal, enteral, parenteral

Häufigste Ursache für TIA

VHF

Häufigste Ursache von VHF:

- Herzklappenfehler (insbesondere der Mitralklappe)
- Koronare Herzkrankheit
- Hyperthyreose
- Störungen des Elektrolythaushaltes
- Kardiomyopathien
- Sinusknotensyndrom
- vorbestehendes Vorhofflattern
- Alkoholintoxikation
- Infektionen
- Thoraxtrauma
- Herzchirurgischen Eingriffen
- Arterielle Hypertonie
- Schlafapnoesyndrom

TPE

Bei der totalen parenteralen Ernährung (TPE) werden alle Nährstoffe über den parenteralen Weg, also intravenös, zugeführt. Die enterale Ernährung via Ernährungssonde, Trinknahrung oder der natürliche (orale) Nahrungsweg über den Mund sind also ausgeschlossen.

MCV erniedrigt: mikroztäre Anämie Ursachen:

Tab. 2.3 Einteilung der Anämien nach MCV und MCH.

Anämieform	Kennzeichen	Weitere Befunde und Differenzialdiagnosen	
hypochrome Anämie	MCH, MCV ↓	Eisen, Ferritin, Transferrinsättigung ↓ Transferrin ↑	Eisenmangelanämie
		Eisen, Ferritin, Transferrinsättigung ↑ Transferrin ↓	Thalassämie
normochrome Anämie	MCH, MCV normal	Retikulozyten ↓	aplastische Anämie, renale Anämie
		Retikulozyten ↑	hämolytische Anämien, Blutungsanämie
hyperchrome Anämie	MCH, MCV ↑	Retikulozyten ↓	myelodysplastisches Syndrom
		Retikulozyten normal	megaloblastäre Anämien

Was machen Sie weiter?

Eisen, Ferritin, Transferrin und TS (Transferrinsättigung)

Epistaxis:

Ursache:

- Trauma (z.B. Nasenbeinfraktur, Schädelbasisbruch)
- Nasenscheidewandverkrümmung (Septumdeviation)

- Mechanische Manipulation (**Fingerbohren**)
- Verletzungen der Schleimhaut (Entzündung, Allergie, Privinismus, Trockenheit, Kokain)
- Druckanstieg in den Gefäßen (**Hypertonie**, **Schneuzen**)
- Klimatische Faktoren (**Trockene Raumluft**)
- **Gefäßmissbildungen** (Morbus Rendu-Osler)
- Infektionen (z.B. Influenza)
- Gerinnungsstörungen (z.B. Hämophilie, Medikamente)
- **Erkrankungen des blutbildenden Systems, z.B.**
    - Thrombozytopenie
    - Essentielle Thrombozythämie (ET)
    - Leukämien
- Tumoren der Nasenhöhlen

Pirivinismus: Als Rhinitis medicamentosa bezeichnet man **die chronische Schwellung der Nasenschleimhäute** durch einen andauernden Gebrauch von abschwellenden Nasensprays.

Der Begriff wird aber auch im weiteren Sinne für andere medikamenteninduzierte Rhinitiden verwendet, die z.B. bei der Einnahme von Antihypertensiva vorkommen können.

Diagnose:

- Inspektion (Nasenspekulum, Endoskop)
- Schädel-CT
- MRI
- Internistische Abklärung (Blutdruckmessung, Blutbild, Gerinnungsfaktoren)

Therapie:

Die Therapie des Nasenblutens **richtet sich** nach der auslösenden Ursache.

- In erster Linie gilt es, **die Grunderkrankung zu behandeln**, z.B. bei einer Hypertonie durch Gabe von Anithypertensiva.
- Als weitere Maßnahmen kommen in Betracht:
    - Vasokonstriktoren (z.B. Xylometazolin)
    - Kompression
        - manuell

- vordere Nasentamponade z.B. selbstquellend (Raucocel®) oder pneumatisch
- hintere Nasentamponade (Bellocq-Tamponade)

- Eiskrawatte, Nackenkühlung
- Kauterung
- selektive Angiographie und Embolisation

Platzangst (Klaustrophobie):

Als Klaustrophobie wird die Angst vor dem Aufenthalt in subjektiv als zu beengt wahrgenommenen räumlichen Verhältnissen bezeichnet. Die Klaustrophobie gehört als eine Unterform der Agoraphobie zu den Angststörungen.

Impfungen nach der Chemotherapie

(nicht effektiv, weil Immunsystem geschwächt ist)

Nach Beendigung der Chemotherapie (dies beinhaltet auch die Zeit der weniger intensiven Dauertherapie von Leukämien) sollten Impfungen mit Totimpfstoffen in einem zeitlichen Abstand von drei (bis sechs) Monaten und mit Lebendimpfstoffen mit einem Abstand von etwa sechs (bis neun) Monaten erfolgen.

Was ist Phimose und wie wird sie behandelt?

Vorhautverengung

- konservative (Cortisoncreme)
- operative (Zirkumzsion oder männliche Schneidung)

Was ist Volvulus?

Darmverdrehung

Intussuszeption - Invagination:

Darmeinstülpung

Myelomeningozele?

Eine Myelomeningozele ist **eine angeborene hernienartige Fehlbildung** des Rückenmarks, der Rückenmarkshaut und der Wirbelsäule, die durch einen mangelnden Verschluss des Neuralrohrs entsteht.

Embolie? Welche Typen von Embolien? Ursache für Fettembolie? Quelle für Fett in Fettembolie?

Nach pathologischer Klassifizierung unterscheidet man folgende Embolieformen:

Thrombembolie: Verlegung des Gefäßquerschnittes durch ein Blutgerinnsel, das sich beispielsweise bei einer Gerinnungsstörung in Form einer Thrombose bilden und später losreißen kann.

Fettembolie: Einschwemmung von Fett ins Blutgefäß-System, das durch Traumen, beispielsweise Operationen, aus Fettgewebe freigesetzt wurde .

Eine Fettembolie entsteht häufig **nach Knochenbrüchen** (vor allem bei Brüchen von Röhrenknochen wie den Rippen), wenn auch das Knochenmark beschädigt ist

Quelle: fetthaitigen Zellen des Knochenmarks

Knochenmarkembolie: Bei Frakturen, vor allem der langen Röhrenknochen, kann es zur Embolisierung durch Teile des Knochenmarks kommen.

Fruchtwasserembolie: Verlegung des Gefäßlumens durch Bestandteile des Fruchtwassers

Gasembolie: Verlegung des Gefäßes durch Gas- oder Luftblasen, beispielsweise bei der Taucherkrankheit

Fremdkörperembolie: Verlegung des Lumens durch ins Gefäßsystem eingeführte Gegenstände, beispielsweise abgebrochene Katheterspitzen

Tumorembolie: Verlegung der Gefäße durch Tumorzapfen oder Metastasen

septische Embolie: Lösung von Herzklappenvegetationen bei bakterieller Endokarditis mit Verschleppung der infizierten Partikel in die Peripherie

Thrombozytenkonzentrat kostet viel und Thrombozyten bleiben nur für 2-3 Tagen.